SDD 193 Sujet n°1

Spécialité : Hématologie

Date : 16/10/2023

Auteur : Ambroise LE POGAM
Relecteur(s) : ELAYLI Robin (DES Psychiatrie Grenoble, ECN 2023), Lucie-Lou VIAL (DES MAR, EN 2023)

Domaine d'apprentissage principal	Stratégie diagnostique
Domaine d'apprentissage secondaire	Annonce/information au patient
Item(s) en lien avec la station	Item 320. Myélome
Situation(s) de départ en lien avec la station	193. Anomalie à l'électrophorèse des protéines sériques
Matériel nécessaire à la station	Salle de consultation
Contexte de la station	Consultation de médecine en CH

ECOS TACFA
INSTRUCTIONS POUR LE/LA CANDIDAT.E

Contexte :

Vous êtes un interne de médecine générale en consultation, vous recevez M. Picard Roger, âgé de 70 ans.

Son bilan de contrôle a retrouvé électrophorèse des protéines sériques (EPP) qui a découvert un pic monoclonal à 26,1 gr/L d'IgG. Il n'a pas apporté l'ensemble des résultats de cette biologie et ne les a pas lus.

Consignes :

Vous avez 8 minutes pour :

- Rassurer le patient et répondre à ses questions
- Prescrire les examens biologiques et radiologiques pour faire le diagnostic de l'étiologie et des potentielles conséquences du pic monoclonal ou du myélome

Vous ne devez pas :

- Faire d'examen clinique ou d'interrogatoire complémentaire
- Réaliser un interrogatoire exhaustif du patient

Attention : Vous avez 8 minutes. Au signal sonore, passez à la station suivante.

Il s'agit d'une station avec patient standardisé.

ECOS TACFA
GRILLE D'EVALUATION

Consigne(s) à l'évaluateur :

Aptitudes cliniques (max 15 items)	
Réponse aux inquiétudes et questions du patient	
Répond au patient qu'il n'a pas obligatoirement un cancer / qu'il existe d'autres causes que le cancer ou myélome pouvant expliquer l'anomalie à l'EPS	1 pt
Énonce la différence entre un pic monoclonal et un myélome	1 pt
Affirme qu'il n'y a pas de risque de transmission à la famille	1 pt
Affirme qu'il n'y pas besoin de dépistage de la famille ou de transmission aux enfants	1 pt
Stratégie diagnostique	
Examen biologique : - Calcémie - Créatinémie - NFS *Albuminémie ne compte pas comme point supplémentaire car déjà présent sur l'EPP*	1 pt si 3/3
Énonce la réalisation d'une Immunofixation des protéines sériques	1 pt
Énonce le dosage des chaînes légères libres	1 pt
Énonce la réalisation d'un dosage de l'albumine (plus précis que sur l'EPP)	1 pt
Rechercher complication rénale (cite au moins 1 des 3 éléments) : - Protéinurie des 24H - ET/OU Protéinurie et créatinurie sur échantillon - ET/OU Électrophorèse des protéines urinaires	1 pt
Recherche les complications osseuses : Scanner corps entier osseux OU non injecté	1 pt
Communications et attitudes (ICI) (max 5 grilles)	

12. APTITUDE À PROPOSER UNE PRISE EN CHARGE (situations aiguës / chroniques)

Performance Insuffisante 0 point	**Performance Limite** 0,25 point	**Performance Satisfaisante** 0,5 point	**Performance Très Satisfaisante** 0,75 point	**Performance Remarquable** 1 point
Est incapable de proposer une prise charge adaptée à la situation clinique	Propose une prise en charge en couvrant les éléments essentiels, n'arrive pas à justifier la démarche	Propose une prise en charge en couvrant les éléments essentiels et justifie la démarche.	Propose une prise pertinente. Ne s'attarde pas au traitement/prise en charge inutile et justifie la démarche.	Etablit l'ordre de priorité des différents aspects de la prise en charge du patient (hiérarchise).

3. APTITUDE À FOURNIR LES RENSEIGNEMENTS AU PATIENT / AUX AIDANTS

Performance Insuffisante 0 point	**Performance Limite** 0,25 point	**Performance Satisfaisante** 0,5 point	**Performance Très Satisfaisante** 0,75 point	**Performance Remarquable** 1 point
Renseigne le patient / aidant de manière inadaptée (ex. informations inexactes) ou ne fait aucun effort pour renseigner le patient/aidant	Donne des renseignements de façon incomplète ou s'attarde à des renseignements éloignés du problème	Donne des renseignements de façon adaptée. Veille quelque peu à ce que le patient /aidant comprenne	Donne des renseignements de façon adaptée. Veille à ce que le patient / aidant comprenne	Renseigne avec justesse et illustre ses explications pour qu'elles soient bien comprises

TOTAL (max 20 items)	**20 points**

Éléments de rétroaction :

La découverte d'un pic monoclonal d'IgG ou d'IgA lors de la réalisation d'une biologie « standard » de dépistage ou motivée par un symptôme est un motif fréquent de consultation.

Étant une anomalie qui est rendue au patient avec le reste de l'examen biologique, il est fréquent que ce dernier consulte sur internet ou se documente et fasse un lien un peu précoce avec un « cancer » et notamment le myélome.

Il faut savoir rassurer le patient :

- La découverte de pic monoclonal est un problème fréquent
- Il ne signe pas nécessairement la présence d'un cancer, par contre il nécessite d'initier un bilan biologique et radiologique « poussé » pour ne pas en méconnaitre un
- L'importance du pic incite à réaliser un myélogramme, donc la réalisation est anxiogène pour le patient et mérite d'être expliquée au préalable : localisation sternale ou crête iliaque, anesthésie locale, rapide, pas de complication (exceptionnellement infection locale) si respect des contre-indications (chirurgie sternale, irradiation thoracique)
- En cas de découverte d'une pathologie maligne/cancer, il existe de très nombreux traitement pour les myélomes qui ne sont pas aussi lourds que des chimiothérapies « classiques »
- En cas d'absence de cancer, il suffira de surveiller le pic sans qu'il n'ait possiblement jamais de répercussion sur la santé du patient

Au stade de pic monoclonal asymptomatique cliniquement il est nécessaire d'étayer le diagnostic avec un myélogramme à la recherche de plasmocytes > 10% ou dystrophiques signant le diagnostic de myélome.

… de rechercher des éléments pronostiques : score ISS, doser LDH, béta-2-microglobuline, caryotype sur le sang médullaire (recherche translocation t11 ;14 et del17p entre autres)
… de rechercher des atteintes cliniques/complications :

- Une anémie
- Une insuffisance rénale Créatinémie et protéinurie au minimum
  - reflet de la charge tumorale par l'accumulation de cylindres myélomateux avec une atteinte tubulaire souvent sévère
  - ou reflet des propriétés de la chaîne monoclonale légère ou lourde, avec notamment atteinte glomérulaire (amylose, Randall, cryoglobulinémie …) ou tubulaire (Fanconi notamment)

En cas d'anomalie de la créatinémie ou protéinurie, il faut explorer la cause de l'atteinte rénale, et réaliser une EPU (électrophorèse des protéines urinaires) et une protéinurie de Bence Jones/chaînes légères libres urinaires.

- Une hypercalcémie
- Une lyse osseuse (lésions en lacune/emporte-pièce/pas de réaction ostéocondensante ou formatrice au pourtour de la lésion) à rechercher en première intention au scanner osseux corps entier (non injecté).

En cas d'absence de lésion osseuse au scanner et d'absence d'autres critères de myélome symptomatique, il est pertinent de rechercher des atteintes osseuses occultes pour anticiper les futures lésions osseuses et l'évolution du myélome : indication à réaliser une IRM corps entier ou un TEP-scanner à la recherche de lésions osseuses (pronostic).

- Il faut caractériser le pic (Immunofixation des protéines sériques) pour savoir sa taille exacte, rechercher la co-existences d'autres pics et estimer l'hypogammaglobulinémie résiduelle (risque d'infection en particulier si < 5gr/L)

En cas de répercussion clinique (critère « CRAB »- Calcémie Rénal Anémie Bone), on parle de myélome symptomatique, l'indication thérapeutique est alors formelle.
Les indications de traitement des myélomes asymptomatiques ne sont pas à connaître, mais intègrent les stades III, la présence de lésion osseuses au TEP ou à l'IRM, une plasmocytose médullaire > 60% ou un rapport des chaînes légères dFLC > 100, dont le risque d'évolution vers un myélome symptomatique est important à court terme.

En cas de pic monoclonal SANS argument pour un myélome au myélogramme et aucune répercussion clinique compatible avec un myélome (pas de critère CRAB), on parle de MGUS (Monoclonal Gammapathy Unknown Significance). Les MGUS sont très fréquentes avec l'âge, une surveillance régulière est nécessaire néanmoins le risque d'évolution en myélome multiple est rare !

Il faut donc savoir être rassurant face à un pic monoclonal en l'absence d'argument pour un myélome.

<u>NB :</u> en cas de pic IgM, les explorations vont plutôt s'attacher à rechercher un clone lymphocytaire (LLC, lymphome) ou lymphoplasmocytaire (Waldenström), donc un syndrome lymphoprolifératif clinique (Scanner TAP IV+) à la recherche d'adénopathie à biopsier pour diagnostic anapath et d'un clone lympho+/-plasmocytaire (immunophénotypage des lymphocytes circulants).
Les myélomes à IgM sont exceptionnels et ne seront pas un piège pour l'EDN.

ECOS TACFA

SCÉNARIO PATIENT SIMULÉ

Phrase de démarrage du patient simulé :

Bonjour docteur, je viens vous voir car mon médecin traitant m'a fait réaliser une prise de sang la semaine dernière et il est actuellement en congé.
J'ai aucun problème, je n'ai mal nulle part et je me sens en forme j'ai même diminué la cigarette et repris le sport, c'était juste une prise de sang de contrôle.
Le résultat est arrivé et il y a une grosse anomalie sur cet examen

**** montre la photocopie de l'EPP en PJ ****
OU dit « **il y avait noté « présence d'un pic monoclonal IgG à 26,1 gr/L » »**

Voilà je vous avoue que je suis assez inquiet, j'ai pas pu m'empêcher de regarder sur internet, et c'est dit que c'est à cause d'un cancer du sang, le myélome. C'est vrai ?

Identité du patient :

M. Picard Roger, âgé de 70 ans, 175 cm, 70 kg, 2 enfants, vit avec sa femme

Mode de vie :

5 cigarettes par jour non sevré, 10 PA, ancien professeur de physique au lycée. Pas d'animaux, pas de voyage récent.

Antécédents personnels :

Arthrose digitale, arthrose de genou gauche, prothèse de hanche droite sur coxarthrose. Hypertension artérielle sous monothérapie non compliquée, Tabagique 10 PA, pas de complication cardio-vasculaire

Antécédents familiaux :

Aucun notable

Médicaments :

Habituel/chronique : Amlodipine 5 mg 1 cp le matin
Occasionnel : Doliprane/Paracétamol jusqu'à 2 fois par jour en cas de douleur aux genoux

Symptômes positifs :

Pas de symptômes positifs : le patient ne se plaint de rien, notamment pas de douleur, pas d'asthénie, pas de difficulté à sentir ou bouger les membres.
Ne répondre à la négative que si demandé par l'étudiant.

Constantes :

TA : 120/80 mmHg, Fc : 90 bpm, FR : 12/minutes, Sat02 : 98% en AA, EVA : 0/10

Donnée complémentaire :

PROTEINES SERIQUES

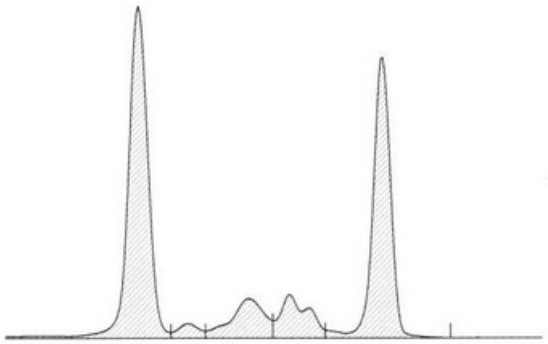

FRACTION	%	G/L	NORMALES EN G/L
ALBUMINE	46.1	35.0	32.0 - 50.0
ALPHA 1	2.2	1.7	1.0 - 4.0
ALPHA 2	9.1	7.0	5.0 - 11.0
BETA	8.3	6.3	6.0 - 13.0
GAMMA	34.3	26.1+	7.0 - 15.0
PROTEINES TOTALES		76.0	

Questions de relance :

Pendant que l'étudiant explique le pic monoclonal/myélome, poser les questions suivantes (sauf si abordées spontanément par l'étudiant) :

- « Du coup c'est un cancer ? »

- “D’accord ce n’est pas forcément un myélome, mais c’est quoi la différence entre les deux alors”
- « C’est contagieux docteur ? »
- « Est-ce qu’il y a un risque que mes enfants aient la même chose ? »
- « Est-ce qu’il faut dépister mes enfants ? »

Dire au moins une fois « ça m’inquiète quand même pas mal cette histoire » pour aller chercher une parole rassurante/empathique de l’étudiant pour l’évaluation.

Si après 5 minutes les examens biologiques et scannographiques n’ont toujours pas été abordés, demander :
"Et donc comment va être sur de la cause de cette anomalie" "

ECOS TACFA

FEUILLET ORGANISATEUR (FACULTATIF)

Plan de la station ECOS :

Salle de consultation, le médecin et le patient face à face à un bureau, chacun sur une chaise. Pas nécessairement besoin de table d’examen/autre car pas d’examen clinique.

Matériel nécessaire à la station :

- IPAD pour examinateur
- Feuille de brouillon pour candidat
- Stylo pour candidat
- Feuille de brouillon pour évaluateur
- Stylo pour évaluateur

Documents présents dans la station :

- Feuilles d’évaluation de papier de secours

- Photocopie du pic monoclonal que le patient montre à l'étudiant ***pièce en PJ*** (si absent pas fondamental, c'est juste l'image d'une électrophorèse des protéines sériques montrant un pic IgG à 26,1 gr/L, pas indispensable pour l'évaluation)